



Η ώρα της διαγνωστικής...

Θυμηθείτε πως...



Λιαπής Ι.Κ.
Κτηνίατρος
Cert. Ophthalmology

....γίνεται η εφαρμογή της δοκιμής Schirmer και της δοκιμής της φλουορεσκεΐνης

❖ Εισαγωγή

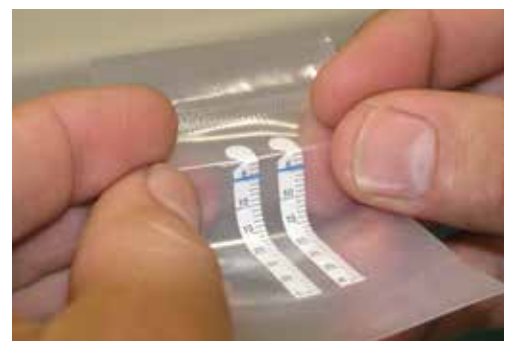Η δοκιμή Schirmer και η δοκιμή της φλουορεσκεΐνης είναι δυο απλές διαγνωστικές δοκιμές που εφαρμόζονται πολύ συχνά για τη διάγνωση ορισμένων οφθαλμολογικών παθήσεων στα ζώα συντροφιάς. Η σωστή εκτέλεση των δοκιμών αυτών ελαχιστοποιεί τις πιθανότητες λανθασμένης ερμηνείας των αποτελεσμάτων τους, και οδηγεί στην ασφαλή διάγνωση.

❖ Η δοκιμή Schirmer

Με τη δοκιμή Schirmer ελέγχεται η παραγωγή της υδάτινης φάσης των δακρύων. Κατά συνέπεια χρησιμοποιείται για τη διάγνωση της ξηρής κερατοεπιπεφυκίτιδας (ΞΚΕ) και ειδικότερα της ΞΚΕ ποσοτικού τύπου. Η διάγνωση της ποιοτικού τύπου ΞΚΕ γίνεται με άλλες εξετάσεις. Στην κλινική πράξη εφαρμόζεται η δοκιμή Schirmer I η οποία γίνεται χωρίς τοπική αναισθησία και η οποία



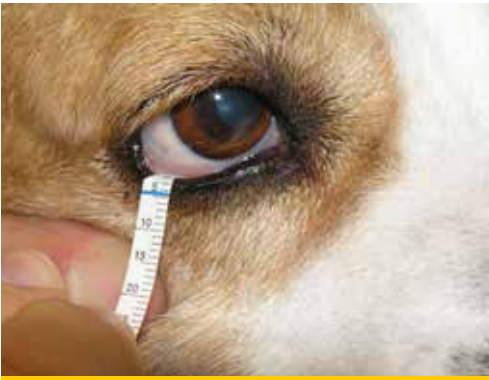Εικόνα 1. Η δοκιμή Schirmer γίνεται με τη χρήση τυποποιημένων ταινιών διηθητικού χαρτιού διαστάσεων 5 x 35 mm που έχουν εγκοπή σε απόσταση 5 mm από το άκρο και διαγράμμιση ανά χιλιοστό και είναι αποστειρωμένες και συσκευασμένες ανά δυο. Μερικές ταινίες (όπως αυτές της φωτογραφίας) είναι διαποτισμένες με χρωστική στο ύψος της εγκοπής για την ευκολότερη ανάγνωση του αποτελέσματος.



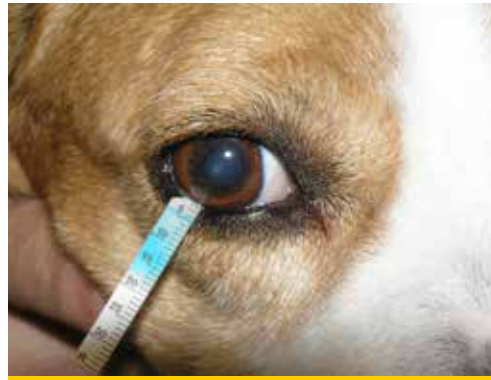Εικόνα 2. Αρχικά και πριν το άνοιγμα του φακέλου οι ταινίες κάμπτονται στο σημείο της εγκοπής τους ώστε να διευκολυνθεί η τοποθέτησή τους στον επιπεφυκτικό σάκο και η παραμονή τους εκεί.

Διεύθυνση αλληλογραφίας:
Πλακεντία Κτηνιατρική Κλινική
Αλ. Παναγούλη 31 και Βοιωτίας
15343, Αγ. Παρασκευή
liapis@plakentiavet.gr
Τηλ.2106082309





Εικόνα 3. Αρχικά η περισσότερη ποσότητα βλέννας και εκκρίματος που πιθανά υπάρχει στα βλέφαρα και τον επιπεφυκικό σάκο απομακρύνεται ήπια, χωρίς σχολαστικότητα και χωρίς έκπλυση. Κατόπιν το κάτω βλέφαρο έλκεται προς τα κάτω ώστε να εκστραφεί και το άκρο της ταινίας που έχει καμφθεί τοποθετείται στον κάτω επιπεφυκικό σάκο στο έξω μισό του βλεφάρου, ώστε το σημείο της εγκοπής να βρίσκεται στο ύψος του ελεύθερου χείλους του βλεφάρου.



Εικόνα 4. Το κάτω βλέφαρο αφήνεται να επανέλθει στη θέση του παρασύροντας και την άκρη της ταινίας. Στα ζώα που η ταινία συγκρατείται δύσκολα στη θέση αυτή, τα βλέφαρα μπορούν να συγκρατηθούν κλειστά κατά τη διάρκεια της εξέτασης χωρίς να αλλοιωθεί το αποτέλεσμα. Η ταινία αφήνεται στη θέση αυτή για ένα λεπτό και κατόπιν αφαιρείται. Η εκτίμηση του αποτελέσματος πρέπει να γίνεται αμέσως γιατί η αύξηση της διαβροχής της ταινίας μπορεί να εξακολουθήσει για λίγο.

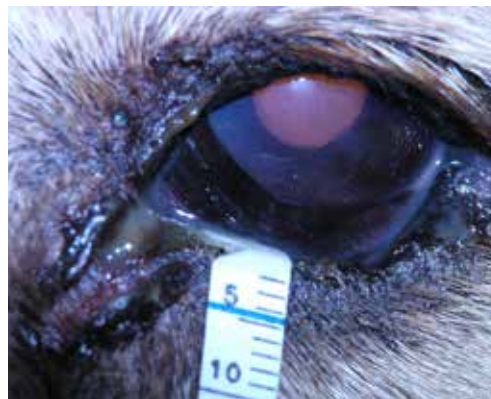υπολογίζει τόσο τη βασική όσο και την αντανάκλαστική έκκριση των δακρύων. Οι φυσιολογικές τιμές στη δοκιμή Schirmer κυμαίνονται από $18,64 \pm 4,47$ mm /min έως $23,90 \pm 5,12$ mm /min στον ενήλικο σκύλο και από $14,3 \pm 4,7$ mm/min έως $16,92 \pm 5,73$ mm/min στην ενήλικη γάτα στην οποία πάντως η ΞΚΕ είναι σπανιότερη. Στο σκύλο μέτρηση μικρότερη των 5 mm δηλώνει σοβαρής μορφής ΞΚΕ. Μέτρηση 5-10 mm δηλώνει ΞΚΕ ενώ 10-15mm θέτει υπόνοια για τη νόσο και πρέπει να συνεκτιμάται με τα άλλα κλινικά συμπτώματα.

Η δοκιμή Schirmer πρέπει να γίνεται νωρίς στην οφθαλμιατρική εξέταση για να αποφεύγεται η διέγερση της αντανάκλαστικής έκκρισης των δακρύων λόγω των χειρισμών και πριν την τοπική χρήση άλλων διαγνωστικών διαλυμάτων. Κατά τις επανεξετάσεις έλεγχου της ΞΚΕ δεν θα πρέπει να χορηγείται θεραπεία τις ημέρες των μετρήσεων.

Πριν από την εξέταση η βλέννα και το έκκριμα που πιθανά υπάρχει στα βλέφαρα και τον επιπεφυκικό σάκο, απομακρύνεται ήπια αλλά χωρίς σχολαστικότητα και χωρίς έκπλυση.

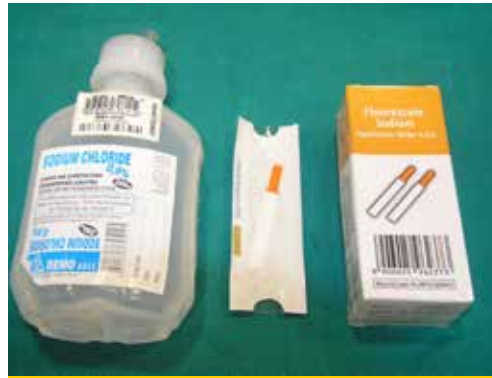

Εικόνα 5. Εκτίμηση του αποτελέσματος της δοκιμής Schirmer σε σκύλο φυλής Shih-Tzu ηλικίας 5 ετών. Δεξιός οφθαλμός: φυσιολογική μέτρηση 21 mm. Αριστερός οφθαλμός: 6 mm. Παρατηρείστε επίσης στον αριστερό οφθαλμό και άλλα συμπτώματα της ΞΚΕ (εδώ οίδημα του κερατοειδή και βλεννοπυώδες έκκριμα).



Εικόνα 6. Εκτίμηση του αποτελέσματος της δοκιμής Schirmer σε σκύλο φυλής Griffon ηλικίας 7 ετών. Αριστερός οφθαλμός μέτρηση 2mm. Παρατηρείστε επίσης άλλα συμπτώματα της ΞΚΕ (εδώ οίδημα και αγγείωση του κερατοειδή και βλεννοπυώδες έκκριμα).





Εικόνα 7. Για τη δοκιμή της φλουορεσκεΐνης χρειάζονται ταινίες εμποτισμένες με τη χρωστική και διάλυμα φυσιολογικού ορού για την έκπλυση.



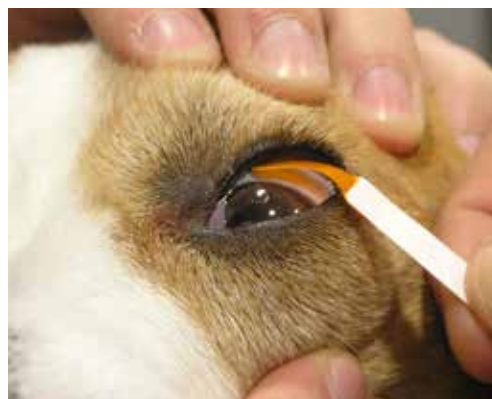Εικόνα 8. Αρχικά το άκρο της ταινίας εμποτίζεται με μια σταγόνα διαλύματος φυσιολογικού ορού.

❖ Η δοκιμή της φλουορεσκεΐνης

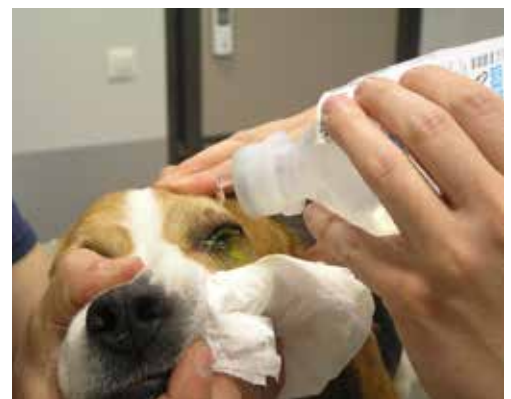Η συχνότερη ένδειξη για την τοπική χρήση της φλουορεσκεΐνης, που θα αναφερθεί και εδώ, είναι για την ανίχνευση του έλκους του κερατοειδή χιτώνα. Η φλουορεσκεΐνη χρησιμοποιείται επίσης για την ανίχνευση διαφυγής υδατοειδούς υγρού από τον πρόσθιο θάλαμο (δοκιμή Seidel), για τη διάγνωση της ποιοτικού χαρακτήρα ΞΚΕ (δοκιμή του χρόνου ρήξης της προκεράτιας δακρυϊκής στοιβάδας) και τέλος για τον έλεγχο της διαβατότητας της δακρυϊκής συσκευής.

Η φλουορεσκεΐνη παρουσιάζει το μέγιστο της φασματικής απορρόφησης του φωτός στα 490 nm (μπλε φως) και έχει την ιδιότητα να μετατρέπει το 100% του απορροφούμενου φωτός στα 520 nm (πράσινο φως). Για το λόγο αυτό η ανίχνευσή της είναι ευκολότερη όταν φωτίζεται με μπλε φως.

Η φλουορεσκεΐνη είναι ισχυρά λιπόφοβη και υδρόφιλη ουσία. Έτσι δεν συγκρατείται από το υγιές επιθήλιο του κερατοειδή λόγω του λίπους που περιέχεται στις κυτταρικές μεμβράνες του. Σε περίπτωση βλάβης του επιθηλίου όμως, η

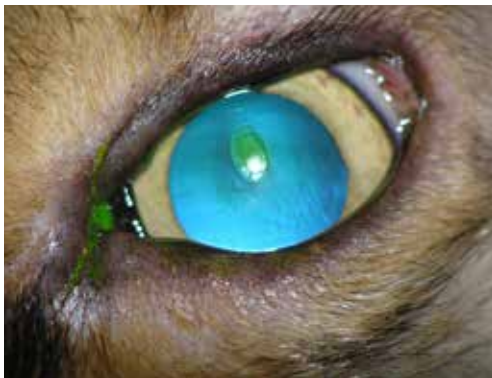

Εικόνα 9. Το άνω βλέφαρο έλκεται προς τα επάνω και η εμποτισμένη ταινία ακουμπά στον βολβικό επιπεφυκότα. Η επαφή της ταινίας με τον κερατοειδή πρέπει να αποφεύγεται γιατί προκαλεί επιφανειακή διάβρωση του επιθηλίου του και ψευδώς θετική αντίδραση στη δοκιμή.

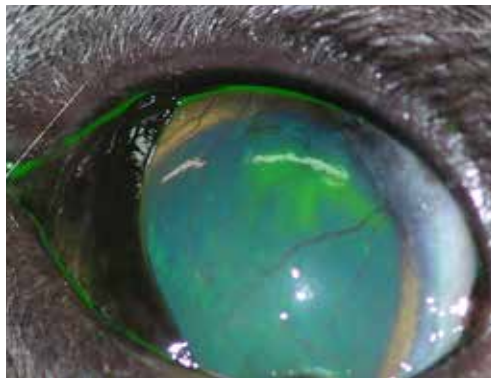


Εικόνα 10. Ακολουθεί άφθονη έκπλυση της επιφάνειας του κερατοειδή και του επιπεφυκτικού σάκου προκειμένου να απομακρυνθεί η περίσσεια της χρωστικής. Σε αντίθετη περίπτωση η παραμονή της φλουορεσκεΐνης σε προσκολλημένη βλέννα, τρίχες και άλλα συγκρίματα μπορεί να οδηγήσει σε ψευδώς θετικά αποτελέσματα.





Εικόνα 11. Εκτίμηση της δοκιμής φλουορεσκεΐνης σε ημίαιμο σκύλο 9 ετών. Η χρωστική εμποτίζει κυρίως το στρώμα του κερατοειδή χιτώνα στην περιοχή του έλκους, και πολύ λιγότερο την περιφέρεια κάτω από το αποκολλημένο επιθήλιο. Εικόνα χαρακτηριστική του άτονου έλκους του κερατοειδή χιτώνα.



Εικόνα 12. Εκτίμηση της δοκιμής φλουορεσκεΐνης σε γάτα 4 ετών. Υποτροπή ερπητικής κερατίτιδας εξαιτίας μόλυνσης από τον FHV-1. Χαρακτηριστική εικόνα δενδρικού έλκους. Παρατηρείστε επίσης το οίδημα και την αγγείωση του κερατοειδή χιτώνα.

φλουορεσκεΐνη διηθεί το στρώμα του κερατοειδή προσδίδοντάς του το χαρακτηριστικό πράσινο χρώμα. Η φλουορεσκεΐνη δεν απορροφάται από τη μεμβράνη του Descemet. Για το λόγο αυτό στα προδεσκευτικά έλκη βάφει μόνον τη περιφέρεια και όχι τον πυθμένα τους.

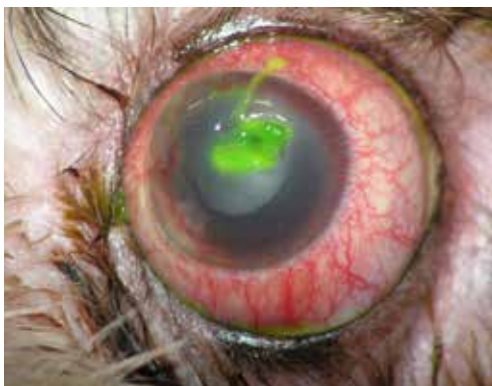Στο εμπόριο η φλουορεσκεΐνη κυκλοφορεί είτε σε μορφή διαλύματος 2% σε μορφή φιαλιδίων

μιας δόσης, είτε εμποτισμένη σε χάρτινες ταινίες μιας χρήσης σε στείρα συσκευασία. Η δεύτερη μορφή είναι πιο εύκολο να βρεθεί στην Ελλάδα. Τα διαλύματα πολλαπλής χρήσης πρέπει να αποφεύγονται γιατί θεωρούνται επιμολυσμένα.

Ο έλεγχος συγκράτησης της φλουορεσκεΐνης μπορεί να γίνει και με γυμνό οφθαλμό. Για την ασφαλέστερη όμως αξιολόγηση της δοκιμής καλό είναι να γίνεται σε περιβάλλον χαμηλού φωτισμού με φως μπλε χρώματος και χρήση κάποιου μεγεθυντικού μέσου.

❖ Βιβλιογραφία

1. Featherstone HJ, Heinrich CL. Ophthalmic examination and diagnostics Part 1. In : Veterinary Ophthalmology. Gelatt KN, Gilger BC, Kern TJ (ed). 5th edn. John Wiley & Sons, Inc: 2013, pp. 533-613



Εικόνα 13. Εκτίμηση της δοκιμής φλουορεσκεΐνης σε σκύλο φυλής Lhasa Apso 6 ετών. Η πλημμελής έκπλυση του οφθαλμού μετά την χρήση της φλουορεσκεΐνης δυσκολεύει την ακριβή εκτίμηση της βλάβης. Μια ποσότητα χρωματισμένης βλέννας δεν έχει απομακρυνθεί από το έλκος, με αποτέλεσμα το ακριβές βάθος και η έκτασή του να είναι αδύνατο να προσδιοριστούν. Εκτός αυτού ένα τμήμα της βλέννας επεκτείνεται στο άνω τμήμα του κερατοειδή χιτώνα και δίνει ψευδώς θετικό αποτέλεσμα.

